


# Jak správně fotit ránu v domácím prostředí?



**ZAHOJÍME**

WWW.ZAHOJIME.CZ

Vážení pacienti a rodinní příslušníci,

abychom mohli sledovat hojení rány a včas reagovat na změny, je pro nás důležitá kvalitní fotografie a další informace o celkovém stavu.

Níže najdete jednoduchý návod, jak na to.

Ránu fotte při převazech, pokud si nejste jisti **postupem převazu**, můžete si stáhnout leták, který Vás procesem provede.



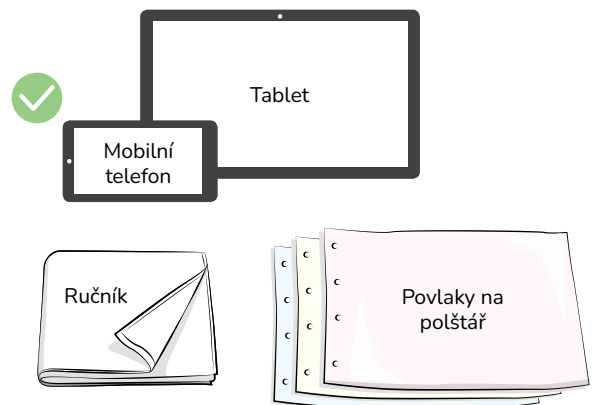
## PROČ RÁNU FOTÍME



- Vidíme, jak se rána vyvíjí.
- Zjistíme, zda léčba funguje.
- Určíme, kdy je potřeba kontrola u poskytovatele zdravotních služeb.

## CO BUDETE POTŘEBOVAT

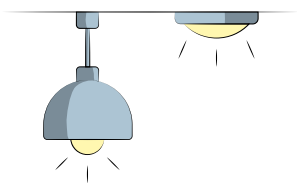
- **Zařízení s fotoaparátem** (mobilní telefon, tablet nebo jiné).
- **Jednobarevnou podložku** (např. ručník, povlak na polštář), upřednostněte světlou, nejlépe bílou barvu, aby barvy rány nebyly zkreslené (viz také pokyn na druhé straně letáku).



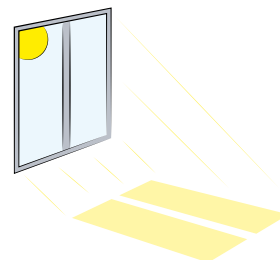
## JAK PŘIPRAVIT MÍSTO PRO FOCENÍ

### OSVĚTLENÍ

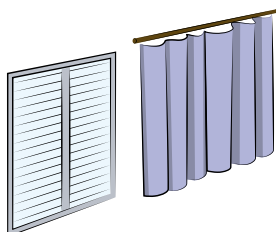
Je důležité, aby světlo bylo stejné v různou denní dobu. Proto pokud to jde, dodržujte následující kroky:



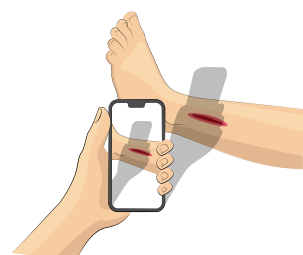
Zapněte stropní světlo a používejte vždy stejné osvětlení.



Vyhňte se přímému slunci.



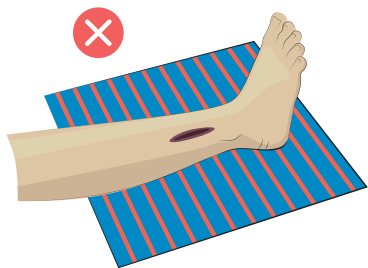
Pokud je to možné zatáhněte žaluzie nebo závěsy, aby světlo bylo stejné v různou denní dobu.



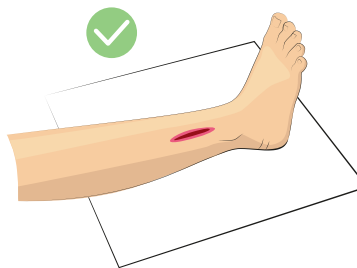Zabraňte dopadu stínů na oblast rány (např. od žaluzií, okolních předmětů, těla fotografující osoby).

## BARVY

Následující kroky by měly zajistit správnou barevnost rány:



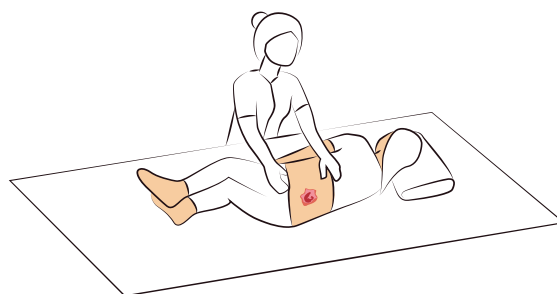
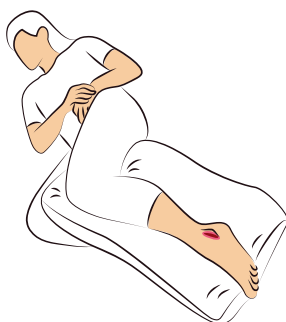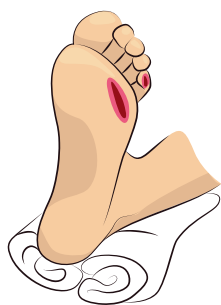Odstraňte výrazně barevné předměty, které by mohly zkreslit barvu rány.



Podložte část těla světlou jednobarevnou podložkou (ideálně bílou).

## POLOHA

Nastavte část těla tak, aby byla rána dobře vidět celá. Může pomoci druhá osoba, nebo použijte pomůcky k zajištění polohy části těla (např. složená deka, polštář – vždy zabraňte znečištění, ránu podložte).



Fotografii pořizujte pokud možno na stejném místě (stejná místnost, židle, lůžko) a ve stejné poloze těla fotografované osoby/rány

Daší informace o tom, jak provádět převaz v domácím prostředí, naleznete v letáku:

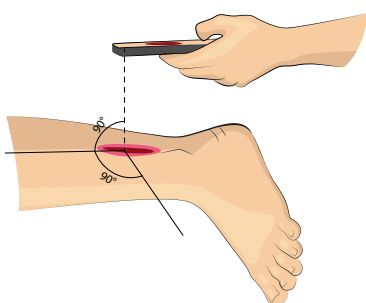


## UPOZORNĚNÍ



- Při převazu dodržujte hygienu.
- První fotografii udělejte ještě před očištěním rány – vyfotťe i použité krytí.
- Další fotografii udělejte po očištění rány.

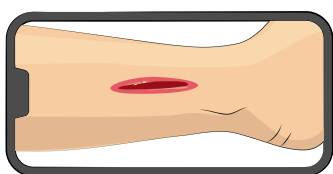
## JAK RÁNU FOTIT – OBECNÁ DOPORUČENÍ




Držte zařízení k fotografování (mobilní telefon, tablet) v poloze kolmo k ráně (dodržte pokud možno kolmý úhel).



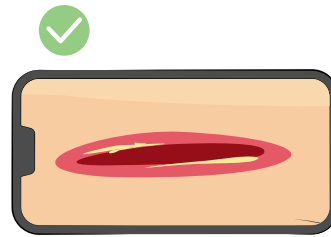
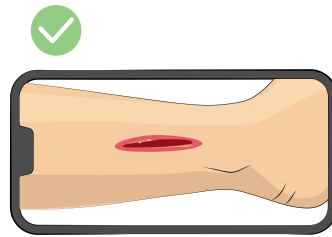
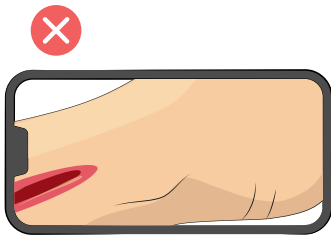
Vypněte funkci blesk.



Na fotografii musí být celá rána i její blízké okolí.



Pokud je třeba, pořídte také fotografii detailů rány (např. okraje rány zblízka, ulpívající povlaky na spodině rány).



Ujistěte se, že je rána zachycena celá.



Zkontrolujte, že fotka není rozmazaná a případně pořídte novou.

ODESLAT



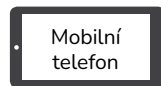Ostré fotografie odešlete zdravotníkům dle pokynů předaných při osobní návštěvě.

## FOCENÍ S PAPIROVÝM PRAVÍTKEM

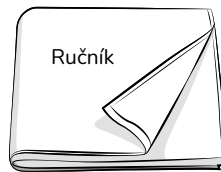
Pravítko k focení rány si vyžádejte ve své ambulanci.

### CO BUDETE POTŘEBOVAT

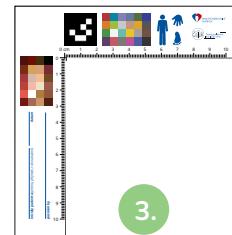
1. Mobilní telefon nebo jiné zařízení s fotoaparátem.
2. Světlou (ideálně bílou) podložku.
3. Papírové pravítko.
4. Jednorázové rukavice.



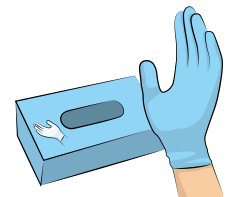
1.



2.



3.



4.

### PŘÍKLAD POSTUPU

*JN*

*1937*

*27. 1. 2026*

*vnitřní kotník*

*levá dolní končetina*

Na pravítko napište v tomto pořadí:

↑  
iniciály pacienta  
(v pořadí  
jméno, příjmení)

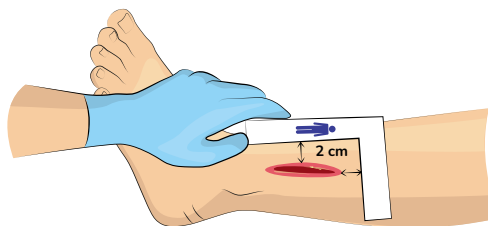
↑  
rok  
narození

↑  
datum pořízení  
aktuální  
fotografie

↑  
místo  
rány

↑  
končetina,  
na které je rána  
umístěna

- Pokud je na papírovém pravítku nakreslený symbol panáčka, pak hlava panáčka musí směřovat k hlavě pacienta.
- Pravítko držte v rukavicích.
- Přiložte pravítko cca 2 cm od okrajů rány. Pravítko **NIKDY nepokládejte na ránu**, či přes ránu.
- Pokud pravítko nemůže být přiloženo přímo na kůži, počítejte se zkrácením velikosti rány.
- Pokud je třeba, vyfotťte i detaily rány a jejího okolí.




Pro každou otevřenou ránu použijte **nové pravítko a rukavice**.



Po focení vyhodte pomůcky (pravítko, rukavice) do odpadu k tomu určenému, informace Vám poskytne ošetřující personál.

## SEKRECE (VÝTOK Z RÁNY)

Žádná	Obvazový materiál zůstává suchý
Nízká	Obvazový materiál je jen lehce vlhký
Střední	Obvazový materiál je vlhký, ale nepromáčí se
Velká	Obvazový materiál je mokrý a prosakuje, tekutina vytéká z rány i mimo krytí
Velmi velká	Obvazový materiál je promáčený ve všech vrstvách a je třeba jej opakovaně doplňovat (přidávat vrstvy).
Objevuje se hustá (mléčná, zakalená) tekutina (může i zapáchat).	

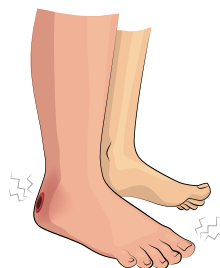

## TĚLESNÁ TEPLOTA

Normální teplota	do 37,0 °C
Zvýšená teplota	37,1–37,9 °C
Horečka	nad 38 °C

## BOLEST

Zhoršuje se	Bolí víc než včera / než ráno
Stejná	Bolest se nemění
Zlepšuje se	Bolí méně než dřív



## CELKOVÉ SUBJEKTIVNÍ HODNOCENÍ

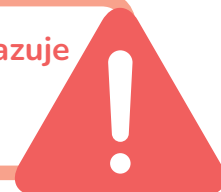- Rána je lepší
- Rána je stejná
- Rána je horší

## K FOTOGRAFII DOPIŠTE TAKÉ JAKÉKOLI DALŠÍ ZMĚNY STAVU PACIENTA.



Kdykoli si nejste jistí, jak ránu fotit, kontaktujte ošetřujícího lékaře či všeobecnou sestru z ambulance, v níž se léčíte.

Fotodokumentace **nena**hrajuje **vyšetření** u poskytovatele zdravotních služeb.



## Více podrobných informací naleznete zde:

[mzd.gov.cz/metodicky-pokyn-kterym-se-stanovi-pravidla-k-fotodokumentaci-ran](http://mzd.gov.cz/metodicky-pokyn-kterym-se-stanovi-pravidla-k-fotodokumentaci-ran)



**Hlavní autorky:** Jana Tichá, Blanka Baslarová, Lenka Šeflová, II. Interní klinika – gastroenterologická a geriatrická FN Olomouc, PhDr. Adéla Holubová, Ph.D., MBA, MSc.

**Datum vydání:** březen 2026, 1. vydání, Sezimovo Ústí

**Grafika:** Ing. Jana Vaňková

**Gramatická korektura:** Mgr. Jana Francová

V rámci přípravy informačního letáku byli zapojeni příjemci péče (pacienti/laičtí pečující).

Tento materiál je ke stažení na stránkách [www.zahojime.cz](http://www.zahojime.cz)

